

*Н. А. АХМЕТБАЕВА*

## **РАСПРЕДЕЛЕНИЕ КАТЕХОЛАМИНОВ В СТЕНКЕ ЛИМФАТИЧЕСКИХ СОСУДОВ РЫБ И РЕПТИЛИЙ**

*(Представлена академиком НАН РК К. Т. Ташеновым)*

С помощью гистохимического флуоресцентно-микроскопического метода изучалась эфферентная иннервация лимфатического русла низших позвоночных. У рыб не обнаружена адренергическая иннервация в стенке кардинального лимфатического сосуда. У представителей класса рептилий (ящерицы, змеи) выявлены адренергические нервные волокна в стенке кардинального лимфатического ствола с разной архитектурой и выраженностью. У варана обнаружена примитивная организация адренергического аппарата в виде хромаффинных клеток и довольно сложное нервное сплетение. Установлено усложнение адренергической иннервации в стенке лимфатических сосудов позвоночных животных в процессе эволюции.

Лимфатическая система проходит сложный путь эволюционного развития. Значительная роль в изучении иннервации лимфатических сосудов принадлежит отечественным ученым [1, 2]. Внедрение в научные исследования методов импрегнационной техники позволило в значительной

степени разрешить проблему чувствительной иннервации лимфатических сосудов [3]. Однако импрегнационные методы оказались практически непригодными для паспортизации эффекторных компонентов вегетативной иннервации (адренергической и холинергической) стенок

сосудов. Появление гистохимического флуоресцентно-микроскопического метода выявления катехоламинов в нервных структурах и тканях [4] позволило более успешно проводить исследования адренергической иннервации в сосудистой стенке и в различных органах.

В предыдущих исследованиях было изучено формирование нервно-мышечного аппарата стенки грудного протока у собак в постнатальном онтогенезе [5, 6]. Сведения о наличии адренергического иннервационного аппарата в лимфатических сосудах у низших позвоночных животных в литературе практически отсутствуют. Изучение адренергической иннервации лимфатического русла рыб и рептилий позволит полнее представить закономерности становления и развития механизмов сосудистой регуляции в процессе эволюции.

Целью настоящего исследования явилось изучение адренергического нервного аппарата лимфатических сосудов низших позвоночных – рыб и рептилий.

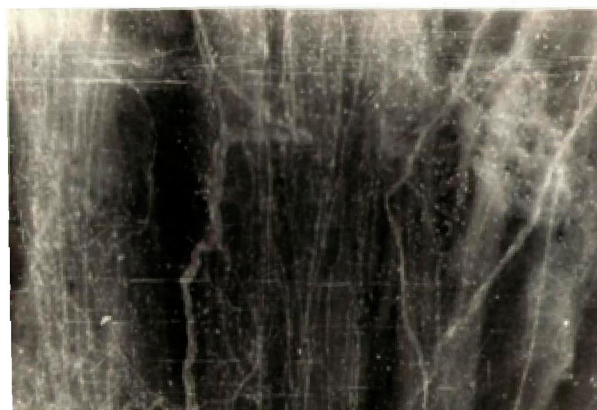**Материалы и методы.** Для исследования были взяты лимфатические протоки рыбы: карп (*Cyprinus carpio*), ящериц: желтопузика (безногая ящерица – *Ophisaurus apodus* Pall), агама степная (*Trapelus sanguinolentus*), круглоголовка песчаная (*Phrynocephalus interscfularis* Lichtenstein), варан серый (*Varanus griseus*) и змей: уж обыкновенный (*Natrix natrix*). Для исследования адренергической иннервации был использован гистохимический флуоресцентный метод определения катехоламинов в тканях [4]. После декапитации животного выделялись отрезки кардинального лимфатического протока и брюшной аорты, которые инкубировали в 2% растворе гликосалево́й кислоты при pH 7,0. Из сосудистых отрезков готовились тотальные и криостатные срезы толщиной 10–20 мкм. В опытах использовано 20 рыб, 18 желтопузиков, 20 степных агам, 20 песчаных круглоголовков, 10 ужей обыкновенных. Препараты изучали на люминесцентном микроскопе ЛЮМАМ (Zeiss) и фотографировали на рентгеновскую пленку. Было проанализировано свыше 200 тотальных и криостатных препаратов.

**Результаты и их обсуждение.** В результате проведенной гистохимической реакции на катехоламины в стенке лимфатического протока карпа не были выявлены адренергические нервные

сплетения. Стенка лимфатических синусов была выстлана эндотелием. Отсутствие адренергической иннервации и миоцитов в стенке лимфатического протока карпа указывает на то, что единственным способом транспорта лимфы являются экстралимфатические факторы.

Изучение иннервационного аппарата лимфатического русла у безногой ящерицы – желтопузика, имеющего змеевидное тело, в результате гистохимической реакции на катехоламины не выявило адренергического нервного сплетения.

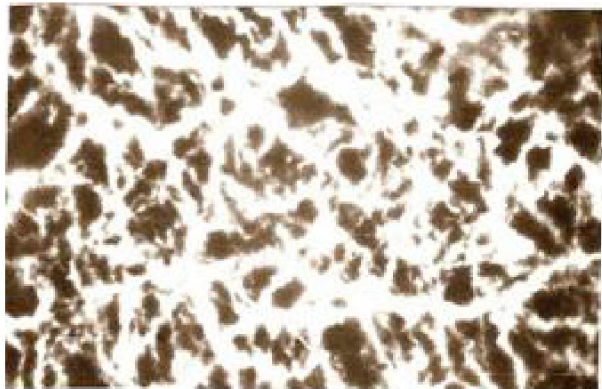
В стенке кардинального лимфатического ствола круглоголовки песчаной и агамы степной были выявлены периадвентициальное и адвентициальное сплетения. Нервные волокна были очень тонкие, без варикозных утолщений, без ветвлений или наблюдались лишь дихотомические разветвления, направленные вдоль длины сосуда, которые давали очень слабую флуоресценцию, что указывает на низкое содержание катехоламинов в нервном волокне (рис. 1).



**Рис. 1.** Тотальный препарат кардинального лимфатического ствола агамы степной. Слабое свечение дихотомически разветвленных нервных волокон. Об. 30. Ок. рк 6,3х

В стенке брюшной аорты агамы степной нами выявлено развитое адренергическое сплетение и концевые отделы нервных волокон давали яркую флуоресценцию. На поперечных срезах аорты выявлены четко обозначенные три слоя: адвентициальный, мышечный и эндотелиальный, тогда как в стенке лимфатического сосуда агамы степной медиальный слой выражен слабо (рис. 2).

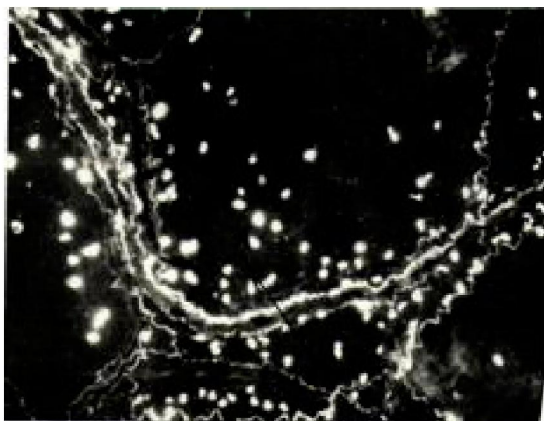
У другого представителя класса пресмыкающихся варана серого кардинальный лимфатический ствол окружает аорту. На тотальных препаратах в толще адвентиции указанного ствола



**Рис. 2.** Сеть адренергических волокон в стенке брюшной аорты агамы степной. Об. 30. Ок. рк 6,3х

(cardinal lymphatics) выявлены кровеносные сосуды (*vasa vasorum*), вокруг которых в основном сконцентрированы адренергические нервные волокна. Эти нервные волокна являются адренергическим нервным аппаратом как для лимфатического сосуда, так и для *vasa vasorum*.

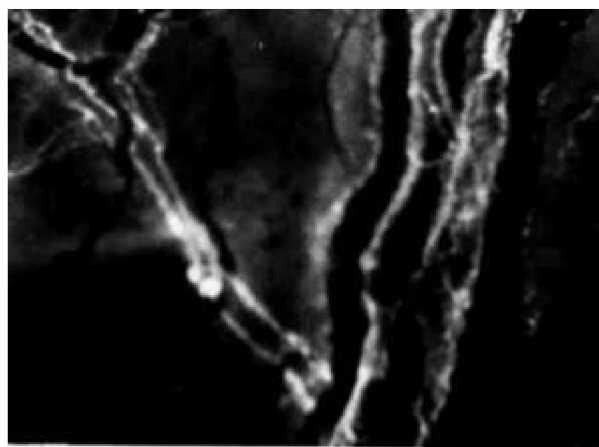
Обнаружены мелкоизвитые нервные волокна, образующие паравазальное сплетение, которое, разветвляясь, образует самостоятельное нервное сплетение. Флуоресценция нервных волокон в стенке кардинального лимфатического ствола варана выше, чем у агамы степной и круглоголовки песчаной. Нервные волокна имеют варикозные утолщения, хотя они являются еще нерегулярными. Наряду с адренергическими нервными волокнами в стенке кардинального лимфатического ствола обнаружены хромаффинные клетки. Хромаффинные клетки располагаются в основном по ходу адренергических нервных волокон (рис. 3).



**Рис. 3.** Тотальный препарат кардинального лимфатического ствола варана серого. Об. 30. Ок. рк 6,3х

В стенке аорты варана адренергические нервные волокна образуют сплошную сеть, тогда как в стенке кардинального лимфатического ствола нервные волокна представлены в виде редкопетливой сети. Хромаффинные клетки в стенке аорты нами не выявлены.

Кардинальный лимфатический ствол змеи (уж обыкновенный) окружает аорту и по характеру образования адренергического сплетения и интенсивности флуоресценции нервных волокон сходен с таковым у варана. На криостатных поперечных и продольных срезах лимфатического ствола ужа обыкновенного видно, что адренергические волокна локализованы в адвентиции и отсутствуют в мышечном слое (рис. 4).



**Рис. 4.** Тотальный препарат кардинального лимфатического ствола ужа обыкновенного. Об. 30. Ок. рк 6,3х

Согласно полученным данным, в стенке лимфатических сосудов рыбы карп и безногой ящерицы желтопузика отсутствует адренергический нервный аппарат. Однако описана адренергическая иннервация кровеносных сосудов рыб (окунь, плотва, сом), которая слабее развита, чем у других классов позвоночных [7].

У ящериц (песчанная круглоголовка, агама степная, варан серый) и у змеи уж обыкновенный выявлена адренергическая иннервация в стенке кардинального лимфатического ствола. У варана наряду с нервными сплетениями обнаружены в большом количестве хромаффинные клетки, содержащие медиаторы, в частности катехоламины. У примитивных позвоночных, у круглоротых (миног) в стенке спинной и брюшной аорты выявлены клетки двух типов [7]. Одни клетки являются идентичными хромаффинным,

а другие клетки, видимо, аналогичны нервным клеткам симпатической природы.

По данным некоторых авторов, в стенке кровеносных сосудов туловища ящериц (*Lacerta adilis* и *Agama coneasia*) выявлены хромаффинные элементы. Эти клетки, по их мнению, содержат норадреналин и адреналин [8]. Следовательно, иннервация лимфатического протока варана сочетает элементы примитивной иннервации в виде хромаффинных клеток и более прогрессивную форму в виде нервных волокон, содержащих катехоламины.

Таким образом, у разных представителей пресмыкающихся адренергическая иннервация лимфатических сосудов имеет видовые различия, связанные с образом жизни, и усложняется в ходе эволюционного развития позвоночных животных.

#### ЛИТЕРАТУРА

1. *Кытманов К.А.* Об окончании нервов в лимфатических сосудах у млекопитающих // Изв. Томского ун-та. Томск, 1902. Кн. 19. С. 1-29.
2. *Lavrentjev A.P.* Zur Lehre von der Innervation des Lymphsystem // Anat.Auz.1925-1926. Vol. 60. S. 475-481.
3. *Жданов Д.А., Володько Н.С.* Схема интрамуральной иннервации ductus thoracicus человека // Арх. анат. 1968. Т. 54, № 3. С. 64-68.
4. *Falck B., Axelsson S., Bjorklund A., Lindvall O., Svensson Z.* Glyoxylic acid condensation: a new fluorescence method for the histochemical demonstration of biogenic monoamines // Acta physiol. Scand. 1973. V. 87. N. 57-62.
5. *Ахметбаева Н.А., Говырин В.А., Озирская Е.В., Хорьков А.Д.* Изучение строения стенки грудного лимфатического протока у собак в постнатальном онтогенезе // Ж. эвол. биохим. и физиол. 1980. Т. 56, № 6. С. 593-598.
6. *Ахметбаева Н.А., Булекбаева Л.Э.* Развитие симпатических влияний на лимфоток в постнатальном онтогенезе у собак // Ж. эвол. биохим. и физиол. 1982. Т. 18, № 2. С. 140-143.
7. *Леонтьева Г.Р.* Распределение катехоламинов в стенке кровеносных сосудов у круглоротых, рыб, амфибий и рептилий // Ж. эвол. биохим. и физиол. 1966. Т. 2, № 1. С. 31-36.
8. *Говырин В.А.* Развитие сосудодвигательной адренергической иннервации в онто- и филогенезе // Ж. эвол. биохим. и физиол. 1977. Т. 13, № 5. С. 614-620.
9. *Говырин В.А., Леонтьева Г.Р., Прозоровская М.П., Рейдлер Р.М.* Адренергические нервы и катехоламины вен // Физиол. ж. СССР. 1981. Т. 67, № 1. С. 13-22.

#### Резюме

Төменгі сатыдағы омыртқалылардың кардиналдық лимфа тамырының қабатында орналасқан адренергиялық нерв талшықтары гистохимиялық әдіспен люминесценттік микроскопты қолданып зерттелді. Балықтың лимфа жүйесінде адренергиялық нерв талшықтары табылған жоқ. Әр түрге жататын кесірткелердің лимфа тамырының қабатында адренергиялық нерв торының құрылуы ерекше екендігі анықталды.

#### Summary

With the assistance of histochemical fluorescent – microscopic method the investigation of the adrenergic innervation in the wall of the cardinal lymphatic vessel of the lower vertebrates took place. No adrenergic innervation has been revealed in the wall of the cardinal lymphatic vessel of fish (*Cyprinus carpio*). The representatives of the Reptile class (Lizards, snakes) show the individual-type peculiarities in the formation of the adrenergic neuro-muscular network.

*Институт физиологии человека  
и животных ЦБИ МОН РК*

*Поступила 2.03.07г.*