

(РГП «Институт физиологии человека и животных» КН МОН РК, Алматы, Республика
Казахстан)

АДРЕНЕРГИЧЕСКАЯ ИННЕРВАЦИЯ ТКАНИ ПЕЧЕНИ И ПОЧКИ ПРИ ИНТОКСИКАЦИИ ФЕНИЛГИДРАЗИНОМ

Аннотация. В опытах на лабораторных крысах после хронического отравления фенилгидразином выявлено диффузионное состояние адренергических нервных структур и исчезновение терминальных волокон в паренхиме печени и почки.

Ключевые слова: фенилгидразин, адренергические нервные волокна.

Тірек сөздер: фенилгидразин, адренергиялық нерв талшықтары.

Keywords: phenylhydrazine, adrenergic nerve fibers.

Известна способность печени регулировать свой рост и массу после повреждения любой этиологии, а также поддерживать постоянство структуры и функции, связанной со свойствами ее паренхиматозных клеток – гепатоцитов [1, 2]. Как сама печень, так и внепеченочные ткани продуцируют биогенные амины (катехоламины, серотонин, гистамин), которые могут обеспечивать компенсаторно-приспособительные процессы после повреждения органа [2]. При интоксикации организма промышленными ядами может формироваться печеночно-почечная недостаточность. В литературе имеются сведения о влиянии 1,1-ДМГ и его производных на функции внутренних органов [3, 4]. Однако отсутствуют исследования о влиянии производных 1,1-ДМГ на адренергический иннервационный аппарат печени и почки, который выполняет важную роль в функции этих органов.

Цель исследования – изучить адренергическую иннервацию ткани печени и почек при хронической интоксикации крыс фенилгидразином.

Материалы и методика исследования

Опыты были проведены на 20 половозрелых беспородных крысах-самцах (масса 170-200 г), наркотизированных эфиром, из них контрольную группу составили 5 крыс. Фенилгидразин, являющийся производным несимметричного диметилгидразина (1,1-ДМГ), вводили per os через катетер в желудок крыс в водном растворе (1,88 мг/100 г)

ежедневно в течение 90 дней. Обе группы крыс содержались в виварии на стандартном рационе и свободным доступом к пище и воде.

Для изучения адренергического нервного аппарата ткани печени и почек применялся специфический гистохимический флуоресцентно-микроскопический способ выявления катехоламинов в тканях по методу Фалька в модификации В. А. Говырина с использованием глиоксалевой кислоты [5]. Препараты инкубировали в 2% растворе глиоксалевой кислоты на фосфатном буфере с рН 7,2. Затем тотальные препараты высушивали под теплой струей воздуха и термостатировали при 100 °С с последующим осветлением и фиксацией 5% раствором полистирола на ксилоле. Препараты печени и почек изучали с помощью флуоресцентного микроскопа Vision 300 с фотокамерой.

Результаты и обсуждение

У интактных животных от центральной вены печени радиально отходят тяжи гепатоцитов. Основные клетки печеночной паренхимы обладали равномерной зеленой флуоресценцией. Кроме гепатоцитов, флуоресценцию давали макрофаги и гранулярные люминесцирующие клетки. Эти клетки выявлялись в виде скоплений в центре и на периферии печеночной дольки. Гранулярные люминесцирующие клетки в большей части выявлялись в стенке портальной вены.

При интоксикации животных фенилгидразином с применением гистохимического метода Фалька и В. А. Говырина [5] было выявлено, что центральные вены печени крысы имеют округлую или овальную форму просвета, стенка сосуда тонкая, не люминесцирующая.

На препаратах печени было видно, что органные кровеносные сосуды находятся в кровена-полненном состоянии. В отдельных случаях видны деструктивные процессы в сосудистой стенке.

У крыс с интоксикацией фенилгидразином среднее число интенсивно флуоресцирующих варикозных гранул на препарате печени составило $103 \pm 2,6$ усл. ед., а у интактных животных $160 \pm 3,3$ усл. ед. Это, видимо, означает, что происходит как уменьшение синтеза катехоламинов, так и обратного захвата медиатора. Нами отмечено, что после интоксикации животных фенил-гидразином в паренхиме печени люминесцирующие гранулярные клетки находятся в диффузионном состоянии. Терминальные нервные волокна, относящиеся к адренергическим нервным сплетениям вокруг внутриорганных кровеносных сосудов, не имели концевых флуоресцирующих везикул. По нашему мнению, при интоксикации организма терминальные везикулы в сосудистой стенке наиболее и в первую очередь подвержены диффундированию в межклеточное пространство (рисунок 1).

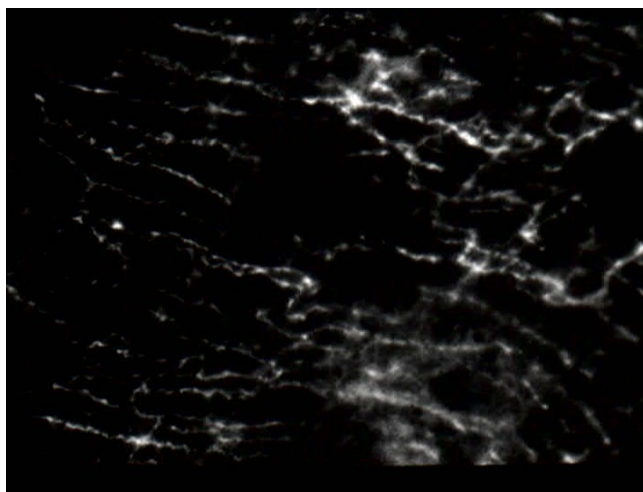


Рисунок 1 – Интоксикация животных фенилгидразином. Терминальные адренергические нервные волокна

в печеночной паренхиме находятся в диффузионном состоянии. Ув. x1000

У интактных животных основная часть адренергических нервных волокон проникает в паренхиму почек по ходу кровеносных сосудов и в составе ее соединительнотканного остова: по стенкам мочевыводящих путей и через почечную капсулу. Кровеносные сосуды почек получают обильную адренергическую иннервацию. Сосудистые нервные сплетения располагаются под адвентициальной оболочкой и распространяются помимо сосудистой стенки в окружающую ткань и на отделы канальца нефрона. Следовательно, адренергические нервы формируют сплетения, проходящие по ходу почечных кровеносных сосудов и их разветвлений и нервные сплетения в стенке почечной лоханки.

Согласно нашим данным, при интоксикации организма фенилгидразином в адренергическом нервном аппарате почки наблюдалось снижение свечения межварикозных нервных участков, исчезновение флуоресцирующих везикул и локальное нарушение целостности адренергического нервного сплетения в стенке почечной лоханки (рисунок 2). На рисунке видно, что микрокрово-носные сосуды почки находятся в кровенаполненном, а сопровождающие их адренергические нервные волокна в диффузионном состоянии.

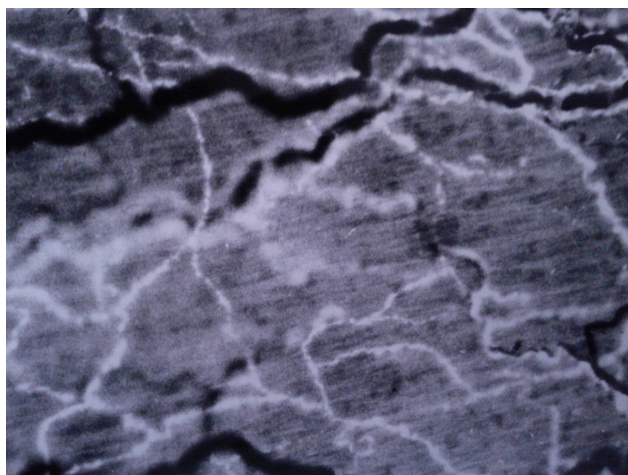


Рисунок 2 – Интоксикация животных фенилгидразином. Кровеносные сосуды почечной лоханки кровенаполнены. Адренергические нервные волокна находятся в диффузионном состоянии. Ув. x1000

Таким образом, при хронической интоксикации животных фенилгидразином с адренергических нервных структур происходит выброс норадреналина в паренхиму печени. Кровеносные сосуды почечной лоханки кровенаполнены. Самостоятельные и сопровождающие микрокровеносные сосуды адренергические нервные волокна почечной лоханки находятся в диффузионном состоянии.

ЛИТЕРАТУРА

- 1 Киселевский Ю.М. Актуальные вопросы оперативной хирургии и клинической анатомии // Междунар. практ. конф., посвящ. 50-летию кафедры оперативной хирургии и топографической анатомии. – Гродно: ГрГМУ. – 2011. – С. 258.
- 2 Гарбузенко Д.В. Механизмы компенсации структуры и функции печени при ее повреждении и их практическое значение // Российский журнал гастроэнтерологии, гепатологии, колопроктологии. – 2008. – Т. 18, № 6. – С. 14-21.
- 3 Муравлева Л.Е., Кулмагамбетова И.Р., Терехин С.П. Влияние несимметричного диметилгидразина на морфологию печени растущих животных, получающих рацион с низким содержанием белка и высоким содержанием жира // Успехи соврем. Естествознания. – 2008. – Т. 8. – С. 62.
- 4 Лавриненко И.А., Батырбекова С.Е., Лавриненко В.А., Бабина А.В. Исследование токсического действия ракетного топлива на периферическую нервную систему и функциональные показатели клеток крови лабораторных животных // Бюллетень СО РАМН. – 2010. – Т. 30, № 2. – С. 60-64.

5 Говырин В.А. Адаптационно-трофическая функция сосудистых нервов // Развитие научного наследия акад. Л. А. Орбелий. – Ленинград: Наука, 1982. – С. 162-181.

REFERENCES

1 Kiselevskij Ju.M. Mezhdunarodnaja prakticheskaja konferencija, posvjashhennaja 50-letiju kafedry operativnoj hirurgii i topograficheskoy anatomii. Grodno: GrGMU. **2011**. S. 258 (in Russ.).

2 Garbuzenko D.V. Rossijskij zhurnal gastrojenterologii, gepatologii, koloproktologii. **2008**. T.18. №6. S. 14-21 (in Russ.).

3 Muravleva L.E., Kulmagambetova I.R., Terehin S.P. Uspehi sovrem. estestvoznaniya. **2008**. T.8. S.62 (in Russ.).

4 Lavrinenko I.A., Batyrbekova S.E., Lavrinenko V.A., Babina A.V. Bjulleten' SO RAMN. **2010**. T.30. №2. S.60-64 (in Russ.).

5 Govyrin V.A. Razvitie nauchnogo nasledija aкаd. L.A. Orbelij. Leningrad: Nauka. **1982**. S. 162-181 (in Russ.).

Резюме

Л. Э. Бөлекбаева, Н. А. Ахметбаева

(ҚР БҒМ ҒК «Адам және жануарлар физиологиясы институты» РМҚ, Алматы, Қазақстан Республикасы

ФЕНИЛГИДРАЗИНМЕН УЛАНУ КЕЗІНДЕГІ БАУЫР МЕН БҮЙРЕК ҰЛПАСЫНЫҢ АДРЕНЕРГИЯЛЫҚ НЕРВТЕНДІРІЛУІ

Тәжірибелерде ұзақ уақыт зертханалық егеуқұйрықтарды фенилгидразинмен уландыру нәтижесінде бауыр мен бүйрек адренергиялық нерв талшықтарының диффузияланып, терминалдық нервтердің жойылуы байқалды.

Тірек сөздер: фенилгидразин, адренергиялық нерв талшықтары.

Summary

L. E. Bulekbayeva, N. A. Akhmetbayeva

(RSE «Institute of Human and Animal Physiology» SC MES RK, Almaty, Republic of Kazakhstan)

ADRENERGIC INNERVATION OF THE LIVER AND KIDNEY TISSUE UNDER THE PHENYLHYDRAZINE INTOXICATION

In experiments with laboratory rats after chronic phenylhydrazine poisoning the diffuse state of adrenergic nerve structures and the disappearance of terminal fibers in the parenchyma of the liver and kidney were revealed.

Keywords: phenylhydrazine, adrenergic nerve fibers.

Поступила 06.11.2013г.