УДК 612.014.4:612.143+612.42

*У.Н. КАПЫШЕВА*

# ЭКСПЕРИМЕНТАЛЬНОЕ МОДЕЛИРОВАНИЕ СТРЕСС-ИНДУЦИРОВАННЫХ НАРУШЕНИЙ СЕРДЕЧНО-СОСУДИСТОЙ СИСТЕМЫ

*(Представлена академиком НАН РК К.Т. Ташеновым)*

Разработана модель стресс-индуцированных нарушений сердечно-сосудистой системы у крыс с возможностью отслеживания прединфарктного и инфарктного состояния, что подтверждается гистологическими и биохимическими данными.

Инфаркт миокарда — ишемический некроз миокарда вследствие острого несоответствия коронарного кровотока потребностям миокарда является одной из форм ишемической болезни сердца. Чаще всего (97–98% случаев) причиной инфаркта миокарда является атеросклероз венечных артерий, которые снабжают кровью сердечную мышцу. В этих артериях вследствие резкого их сужения за счет атеросклеротических бляшек нарушается кровоток, сердечная мышца получает недостаточное количество крови, в ней развивается ишемия (местное малокровие), которая при отсутствии соответствующей терапии заканчивается инфарктом [1,2]. Пролонгированная конфликтогенная ситуация, основанная на психо-эмоциональном возбуждении, создает благоприятные условия для развития невротических расстройств с преимущественным поражением сердечно-сосудистой и пищеварительной систем [3,4].

Для разработки профилактических подходов к проблеме патологии сердечно-сосудистой системы нами была разработана экспериментальная модель стресс-индуцированных нарушений деятельности сердечно-сосудистой системы, позволяющая проследить все этапы развития инфаркта миокарда.

**Цель исследований:** разработка экспериментальной модели стресс-индуцированных нарушений сердечно-сосудистой системы.

**Методы исследования.** Моделирование нарушений кардиосистемы основывалось на ранее усовершенствованной нами методике получения экспериментального невроза на крысах [5]. Метод включал совместное, взаимно усиливающее воздействие астенизирующих и невротизирующих факторов, направленных на истощение компенсаторных реакций организма, связанных с адаптацией, и развитие конфликтной прогрессирующей ситуации страха, тревожности и неопределенности, являющейся необходимым условием развития экспериментального невроза у крыс с сопутствующими расстройствами сердечно-сосудистой системы.

Содержание биогенных аминов – адреналина и норадреналина в тканях правого и левого полушарий головного мозга крыс определяли по известным методикам [6,7] на спектрофлюориметре фирмы «Хитачи».

Методика приготовления препаратов для гистологического анализа общепринятая. Образцы ткани миокарда сердца помещали в 10% нейтральный формалин. Фиксированную ткань заливали в парафиновые блоки и получали срезы толщиной 5-7 мкм. Срезы использовали для светооптического гистологического анализа с применением обзорной окраски гематоксилин-эозином по Ван-Гизону и по Массону. Исследование и фотографирование окрашенных препаратов производили с помощью микроскопа МБИ-15 [8].

**Результаты исследований и их обсуждение**

При развитии общего адаптационного синдрома (ОАС) на стадии «тревоги» происходит активизация катехоламинергической системы, независимо от природы вызвавшего его фактора – экология, гипоксия, ушиб или психическая травма [9]. Определение адреналина и норадреналина в структурах мозга экспериментальных животных, подвергнутых действию комплекса стресс-факторов, показало значительное увеличение адреналина и норадреналина с преимуществом активности правого полушария мозга

(рисунок 1). Было установлено, что содержание адреналина в правом «рабочем» полушарии в 2,5 раза превышает контрольный уровень на 6 день и в 3,3 раза – на 11 день после действия стресс-факторов.

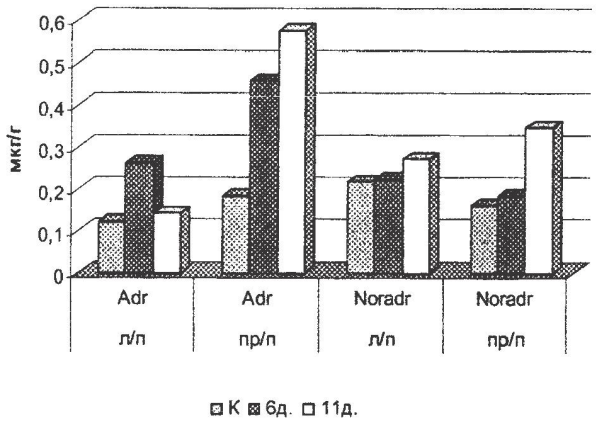


Где К – контроль, 6 д. – 6-й день после невротизации, 11 д. – 11 день после невротизации

Рис. 1. Содержание адреналина и норадреналина в ткани мозга крыс в различные сроки после действия стресс-факторов по сравнению с контрольными данными

Такое состояние, называемое гиперкатехолемией, обычно сопровождается сосудистыми спазмами, ишемией различных органов, в том числе миокарда, головного мозга, слизистой оболочки пищеварительного тракта и других жизнеобеспечивающих систем [9].

Морфологические исследования показали, что особенно уязвимой для стрессорных повреждений оказалась сердечно-сосудистая система, в частности, кровеносные сосуды и миокард.

Для получения достоверной картины постепенного изменения структуры миокарда сердца опытных крыс, были исследованы гистологические срезы на 6 и 11 день после воздействия комплекса астенизирующих и невротизирующих стресс-факторов.

Было установлено, что на 6 день после действия стресс-факторов развивается картина мелкоочаговой паренхиматозной дистрофии кардиомиоцитов с сопутствующими точечными кровоизлияниями. При этом было выявлено, что строение сердца сохранено без изменений, наблюдалось присутствие нечетких контуров ядер мышечных волокон, зернистость цитоплазмы, частичная потеря поперечнополосатой исчерченности и малочисленные точечные кровоизлияния с полнокровием прилегающих сосудов (рисунок 2).

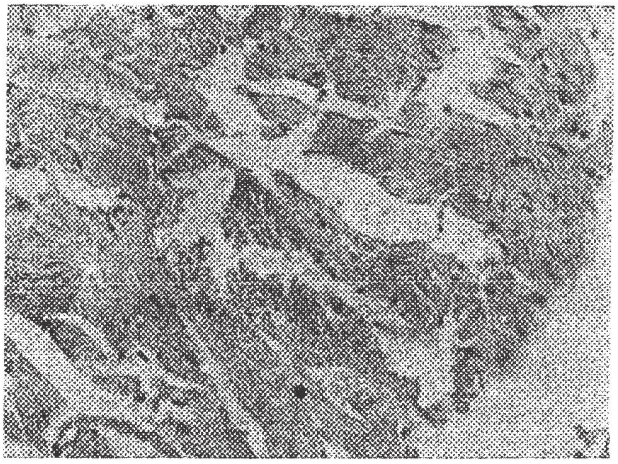

(ув.400)

Рис. 2. Дистрофия кардиомиоцитов с зернистостью цитоплазмы и сопутствующими очаговыми кровоизлияниями.



(ув.400)

Рис. 3. Мышечные волокна сердца в виде «мясного фарша»

На 11 день после невротизации животных были установлены более значительные морфологические изменения стенки миокарда, отраженные на рисунках 3 и 4. Как показано на рисунке 3, сердечная мышца животных отличалась отсутствием ядер у мышечных волокон, полнокровием сосудов, нарушением поперечной исчерченности мышечных волокон, в отдельных местах мышцы были представлены в виде «мясного фарша».

На рисунке 4 отражены морфологические изменения, характерные для отдельных участков миокарда, где отмечались субэндокардиальные кровоизлияния в виде множества крупных и мелких точек и разрушение кровеносного сосуда с образованием тромба. По литературным данным перечисленные признаки указывают уже на

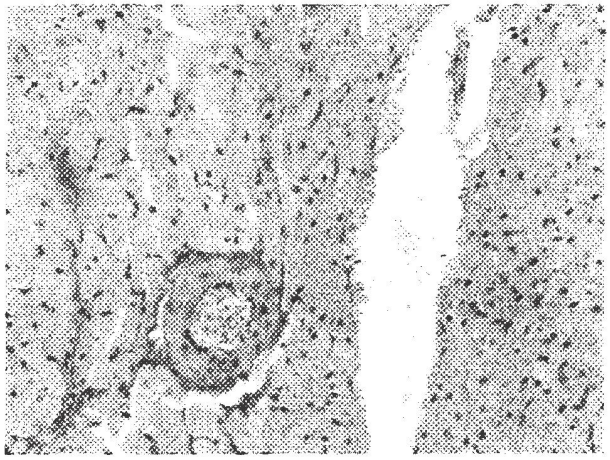

(ув.400)

Рис. 4. Субэндокардиальные кровоизлияния в виде «икринок» и кровеносный сосуд с тромбом

развитие некротических изменений в сердечной мышце [10].

Таким образом, 5-дневное действие комплекса стресс-факторов ведет к развитию предболезненного состояния – прединфаркта миокарда с сопутствующими характерными нарушениями в виде развития полнокровия сосудов, межмышечных отеков с точечными кровоизлияниями, когда функция кардиомиоцитов сохраняется на фоне частичных изменений в структуре мышечных волокон.

10-дневное действие невротизирующих факторов привело уже к значительным нарушениям структуры миокарда, когда отмечались межмышечные отеки, потеря поперечно-полосатой исчерченности мышцы, отсутствие ядра, расщепление в виде «мясного фарша» и дистрофия волокон. Такие структурные нарушения миокарда сопровождались образованием обтурационных тромбов в прилегающих артериях и периваскулярным склерозом. У некоторых животных было выявлено наличие очагов лимфогистиоцитарной инфильтрации, причем участки некроза носили более распространенный характер, а массивные кровоизлияния сопровождались с отмежеванием плазмы от форменных элементов. Данная картина свидетельствует о наличии некротических очагов, характерных для развивающегося инфаркта миокарда.

Вероятно, что механизм развития патологических нарушений сердечно-сосудистой системы протекает по следующей схеме. Действие комплекса астенизирующих и невротизирующих факторов ведет к развитию психо-эмоционального стресса и активизации катехоламинергической системы. В свою очередь, высокая активность адренергической системы ведет к окислительной деструкции внутренних органов, развитию патологических процессов, лежащих в основе атеросклероза и его тромбонекротических осложнений - инфаркта миокарда, инсульта и др. тяжелых расстройств. При этом следует особо учитывать сроки действия стресс-факторов: 5-дневный стресс ведет к развитию предболезни, а 10-дневный – уже к развитию более глубоких структурных изменений миокарда.

ЛИТЕРАТУРА

1 *Чазов Е.И.* Эмоциональные стрессы и сердечно-сосудистые заболевания.// Вестн. АМН СССР.-№8.-1975.-С.3-8.

2 *Черкович Г.М., Лапин Б.А.* Сердечно-сосудистая патология при экспериментальных неврозах у обезьян. В кн.: Физиология и патология кортико-висцеральных взаимоотношений.-Л.-Наука.-1978.-С.174-182.

3 *Судаков К.В.* Стресс: постулаты, анализ с позиций общей теории функциональных систем // Журн. ВНД. - 1992. – Т.42, вып.1. - С. 86-93.

4 *Айрапетянц М.Г.* Механизмы патогенеза неврозов // Журн.ВНД. - 2005. - Т.55, № 6. - С.734-746.

5 *Капышева У.Н.* Сравнительная характеристика методов невротизации крыс. Вестник КазНУ. Сер.биол. 2004. № 2(23). С.102-104

6 *Матлина Э.Ш.* Обмен катехоламинов в гормональном и медиаторном звеньях симпато-адреналовой системы при стрессе // Усп.физиол.наук. – 1972. - Т.3, № 4. - С.92-130

7 *Герасимова Ц.И.* Определение серотонина, триптофана, 5-окситриптофана 5 – оксииндолилуксусной кислоты, гистамна и гистидина в одной пробе биологического материала // Журн. Лабораторное дело.- М.-1976.-№1.-С.14-20.

8 *Роскин Г.И.* Микроскопическая техника. Москва: Советская наука.-1957.-467 с.

9 *Чугунов В.С., Васильев В.Б.* Неврозы, неврозоподобные состояния и симпатико-адреналовая система. М.: Медгиз.-1984.-192с.

10 *Янушкевичус З. И., Блужас И. Н, Сталиорайтите Е. Н* и др. Регистрация острого инфаркта миокарда: возможности совершенствования диагностики и выяснения сущности внезапной смерти // Материалы 2-го советско-американского симпозиума «Внезапная смерть», США.- 1979.-С.344-353.

**Резюме**

Гистологиялық және биохимиялық нәтижелермен нақтыланған егеуқұйрықтардың жүрек-қан тамырлары жүйесінің инфаркт алды және инфаркті кезеңін қадағалау мүмкіндігі бар, стреспен қоздырған ауытқулардың моделі жасалды.

**Summary**

The model of stress-induced disorders of cardiovascular system in rats with an opportunity of tracking of pre-infarction and infarction conditions is developed. This is confirmed by histologic and biochemical data.

*ДГП «Институт физиологии человека и животных» РГП ЦБИ КН МОН РК*

*Поступила 08.07.09*